

### **ВИПІСНОЇ ЕПІКРИЗ**

Хворий **Петров А.К.**, 1946 р.н. знаходився на стаціонарному лікуванні в клініці офтальмології ВМКЦ ПР з 29.03.10 по 08.04.10

**АНАМНЕЗ:** скарги на зниження зору обох очей, зір знижувався поступово, вважає себе за хворого протягом декількох років.

**ДІАГНОЗ:**

праве око периферична дегенерація сітківки, стан після вітректомії та лазерної коагуляції сітківки

ліве око периферична дегенерація сітківки

супутній діагноз: ІБС, атеросклеротичний кардіосклероз

**ПІД ЧАС ВСТУПУ:**

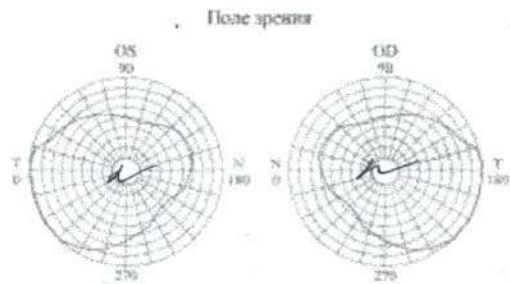
VIS OD = 0.1 cc-0.5 cyl-1.0 80=0.2

VIS OS = 0.1 cc-2.75 cyl-0.5 ax 150=1.0

Добова тонометрія OD = 18 OS = 18 мм. рт ст.

Електрофосфендіагностика OD = OS = mA

УЗ OD = OS =



Загальний аналіз крові: гемоглобін 140 г/л Ер. 4.68 x 10<sup>12</sup> л<sup>-1</sup> CD37 норма

Загальний аналіз сечі: глюкоза (-) сахароза (-) 6-10 в п.зр. Еп. н.л. 5-7 в п.зр.

Цукор крові: 6.1 ммоль/л

ЕКГ: Синусовий ритм. Горизонтальне ЕОС.

ФОГК:

**Операція:** 30.03.10. Периферична лазерна коагуляція сітківки лівого ока. опер. Уманська Ю.В.

**Лікування:** нейропротекторная, дедістрофіческая терапія: п/б емоксипін - 0.5 №10, в/м тіотріозалін - 2.0 №10, в/м віт. В1 - 1.0, В6 - 1.0 №10, магнітотерапія №10, стимуляція на апараті "Бриз" №10.

**ПРИ ВИПИСЦІ:**

0,3 cc 0,2 sph - 2,1 OD = cyl - 1,0 OD ax 80° = 0,5

VIS OD = 0.1cc-0.5 cyl-1.0 ax80=0.2

ВОТ OD = 18

VIS OS = 0.1cc-2.75 cyl-0.5 ax150=1.0

ВОТ OS = 18

**Status lokalis:** OU - спокійний, рогівка прозора, передня камера середньої глибини, волога прозора, зрачок 3 мм, рухомий, у поверхневих шарах кришталика каламуть, у скловідному телі плаваючі помутніння, на очному дні: ДЗН блідо-рожевий, межі чіткі, по периферії зона ПДС блоковано вогнищами лазер. коагуляції, артерії звужені, склерозовані, вени помірно поширені.

**Рекомендовано:** Спостереження окуліста за місцем проживання, т. Окювайт по 1 т. 2р на день - 2 міс., т. Оксбрал по 1 т. 2р на день - 1 міс., т. нейровітан по 1 т. 2р на день - 2 міс., OU - краплі квинакс по 1к. 3 раза.



Начальник клініки заслужений лікар України, п-к м/с  
Начальник відділення п/п-к м/с  
Лікар, зав. каб. лазерної хірургії

Целомудрий О. І.  
Різванюк О. В.  
Уманська Ю. В.